【目　的】

特定医療法人北九州病院 北九州中央病院では，口腔機能の低下した入院患者に対して，常勤の歯科衛生士を中心に多職種連携による五感への「心地よい」刺激を取りいれた口腔リハビリテーション（以下，口腔リハ）を行い，誤嚥性肺炎予防だけでなく，生活機能向上を目指す要介護高齢者の自立支援に取り組んでいる．

今回，胃瘻造設患者を対象に口腔リハを実施し，顕著に効果を認めた症例を経験したので，その概要について報告する．

【経　過】

2010年
2月 北九州中央病院入院
脳出血（2007年），正常圧水頭症（2009年）

3月 胃瘻造設

12月 STの訓練開始

2011年
3月 口腔リハ開始
嚥下反射誘発手技など触圧刺激など
・追視：時々可能
・表情：硬い（無表情）
・会話：殆ど不可能

4月 口腔ケア1ヶ月後
・刺激に対する反応：なし

6月 口腔ケア3ヶ月後
・顎開閉運動：可能
・舌運動：良好．可動可能．
・表情：笑顔の表出．

7月 口腔リハ4ヶ月後
呼吸訓練（吹き戻し）
経口摂取訓練開始
認知機能訓練（回想法）

2012年
1月 口腔リハ10ヶ月後
経口摂取（朝昼）と胃瘻（夕食）の併用

2月 口腔リハ11ヶ月後
上下顎部分床義歯装着訓練
・座位：可能
・義歯装着：可能（一部介助，病室内）

8月 口腔リハ1年5ヶ月後
フロアへ車椅子移動後，壁の鏡を使用して口腔リハ実施
・会話：可能
・鏡での身体認知：可能
・歯磨き：可能（一部介助，鏡使用）
・義歯装着：可能（一部介助，鏡使用）

10月 口腔リハ1年7～8ヶ月後
11月
・義歯着脱：可能（自立）
・歯磨き：可能（自立）
・整髪：可能（自立）

2013年
4月 口腔リハ2年1ヶ月後
指遊びなど巧緻性の必要な活動可能

7月 口腔リハ2年3ヶ月後
フロアにて様々な活動可能
外出も可能

【症　例】

80歳，男性．脳出血，正常圧水頭症．要介護度4．
2010年2月に当院入院，同年3月に胃瘻造設．

【方　法】

看護師の行っている器質的口腔ケアに加え，常勤の歯科衛生士，言語聴覚士，医師と非常勤歯科医師で構成したチームで口腔リハを毎週，行った．内容は器質的・機能的口腔ケアと五感刺激による感覚訓練，趣味のゴルフの話題や絵カードなどの回想法を応用した独自の方法とした．

効果は当院の「口腔リハ評価票」※にて評価した．

※永富絵美，他：入院患者に対する"口腔リハビリ"への取り組み，日障誌，32，533，2011．（抄）

【評価票の結果】

【表情・コミュニケーション】

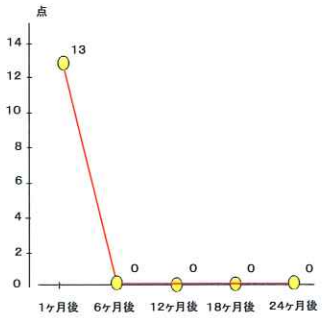

【口腔状況】

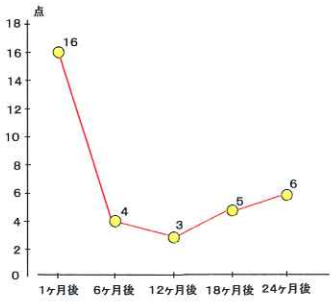

※点数が低い方が良好

【口腔および生活機能の状況変化】

機能（口腔・生活等）		開始時	開始約2年後
口腔機能	顎運動	▲	○
	開口度	1横指程度	4横指程度
	舌運動	▲	○
	経口摂取	×	○
	口腔乾燥	×	○
	構音・発語	×	○
生活機能	表情	なし	明るい
	コミュニケーション	×	○
	義歯着脱	×	○
	食事内容	胃瘻	軟食（3食・自立）
	歯磨き	×	○
	整髪	×	○
	書字・塗り絵	×	○
	ソロバン	×	○
	ゲーム等	×	○
	ゴルフ・カラオケ等	×	○

○：可能　▲：時々可能　×：不可

【まとめ】

定期的な口腔リハの実施は，口腔機能に関する回復のみならず，生活機能向上やコミュニケーションの改善にも効果があった．近年，五感への適切な刺激が脳の賦活に有効であると考えられ様々な報告がされていることから当院においても口腔リハ時にこれらの効果を意識して実施している．本症例において口腔リハによって明らかな生活機能の改善を認めた経験から五感への刺激を応用した口腔機能回復の取り組みは，高齢者の自立支援に寄与する可能性が示唆された．

今後は要介護高齢者の社会参加や自立支援を図る方策の一助として，さらなる検討を要すると考える．